第4週

1、次の weaver ミュータントマウスに関する英文を読んで、X がどの細胞であるか答えなさい。
（英文省略。granule cell が解答と思われます）

2、以下の写真は野生型マウスと AIF ミュータントマウスの脳をそれぞれ HE 染色したものである。AIF ミュータントマウスは、その脳の特徴から小脳 ［　　］ 症状を示すことがわかる。四角に当てはまる言葉を書きなさい。（写真省略）

3、以下の写真は野生型マウスと reeler ミュータントマウスの脳をそれぞれ示したものである。①脳のどの部分が異常か②どういう点が異常か（2点、それぞれ1行で）答えなさい。（写真省略。昨年度の再現問題の写真とよく似ています）

4（1）、以下の野生型マウスと pcd ミュータントマウスの脳の染色写真を比較して、①どの神経細胞に変異があるか②どのように変異しているか（一行で）答えなさい。（写真省略。昨年度の再現問題のような写真のほかに、いくつもの染色写真が並んでいました）

4（2）、Nna1 遺伝子に異常があるマウスは正常なタンパク質を作ることができない。そこで、正常なマウスと異常があるマウスの細胞の mRNA をそれぞれ転写した cDNA を、特定のエキソンで区切り PCR 法を用いて増幅させ電気泳動したのが下の図である。正常なマウスと異常なマウスの一部の塩基配列および RNA コドン表を参考にしながら、異常なマウスは①DNA にどのような異常があるか②その結果タンパク質はどのように変化するか答えなさい。（PCR の図、塩基配列、コドン表すべて省略。なお、PCR 法で増幅させ電気泳動させた図での異常なマウスの顕著な変化は、エキソン 7 とエキソン 11 で区切った DNA のバンドが見えなかったことである。また、異常なマウスの塩基配列にはエキソン 7 がなく、エキソン 6 のあとにエキソン 8 が続いていた。）

（４週目）

(PCD マウス、reeler マウス、weaver マウスについての英文または画像が題材の問題。授業中にはあまり説明がなかったが、レジュメに解説のページがあった。)

穴埋め問題で、マウスについての英文に、次の単語を入れる。

（１） granule

（２） neurons　neuroglias　peripheral　inside-out

（以下はカラーの画像から判断する問題。ただし、写真は再現問題作成者がネットから引用したもので、試験に使われたものと同じではないので留意。）

（３） 正常なマウスの脳のある部分の組織・細胞の写真（下の二つ）と異常なマウスの脳のある部分の組織・細胞の写真（上の二つ）がある。

① 異常であるのは脳のどの部分か

② どのようなことが異常であるか、異常な点を２点説明せよ。（解答欄各一行）

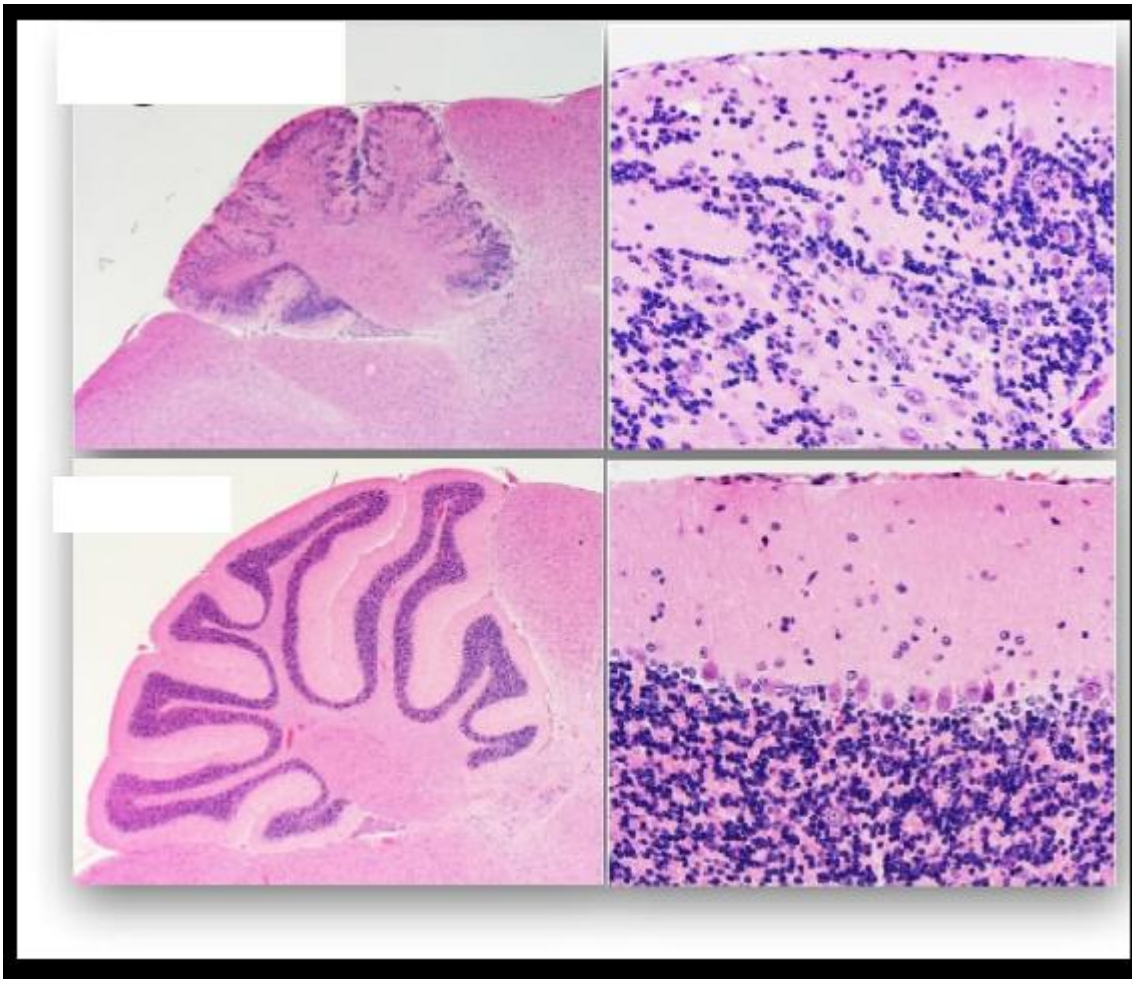

（４） 次の写真は異常なマウスについての、（３）とは異なる染色法の写真である。
A、C、E は正常なマウス、B、D、F は異常なマウスの写真である。
変化が見られるのはどの細胞か。
また、どのような変化が見られるか。（解答欄は一行）

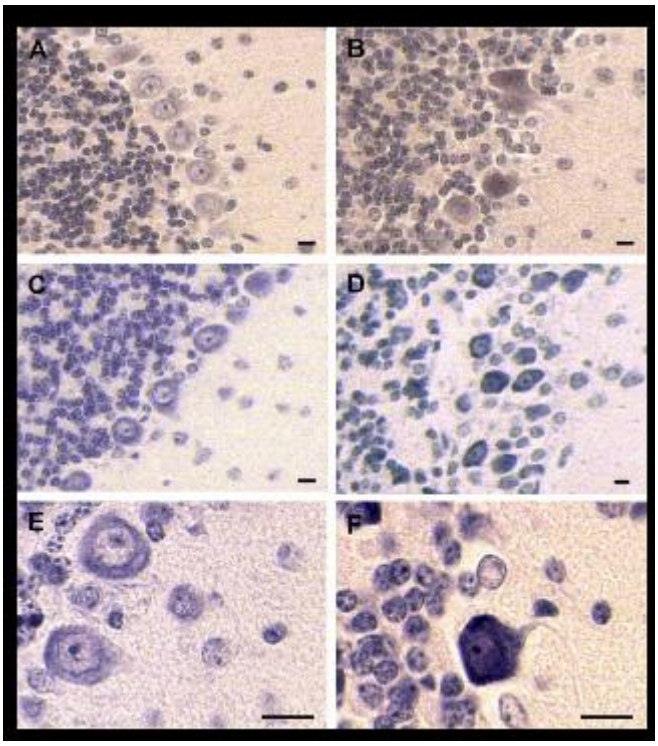

（５）（難解で再現困難であり、微生物学実習の試験で事前に勉強をしておくことは難しかったと思われるため、省略。
キーワードは PCR　制限酵素　cDNA　mRNA　コドン　タンパク質　など）